

Кейсы | Высшее образование | Ортодонтия

Materials for the selected specialty

Тип: Кейсы | Образование: Высшее образование | Специализация: Ортодонтия | Записей: 2

Ортодонтия - кейс 1

Образование: Высшее образование | Специализация: Ортодонтия

1. УСЛОВИЕ СИТУАЦИОННОЙ ЗАДАЧИ

1.1. Ситуация

Пациент 35 лет обратился на консультацию к врачу-ортодонт.

1.2. Жалобы

на

- * несмыкание зубов в переднем отделе,
- * отсутствие зубов на верхней челюсти.

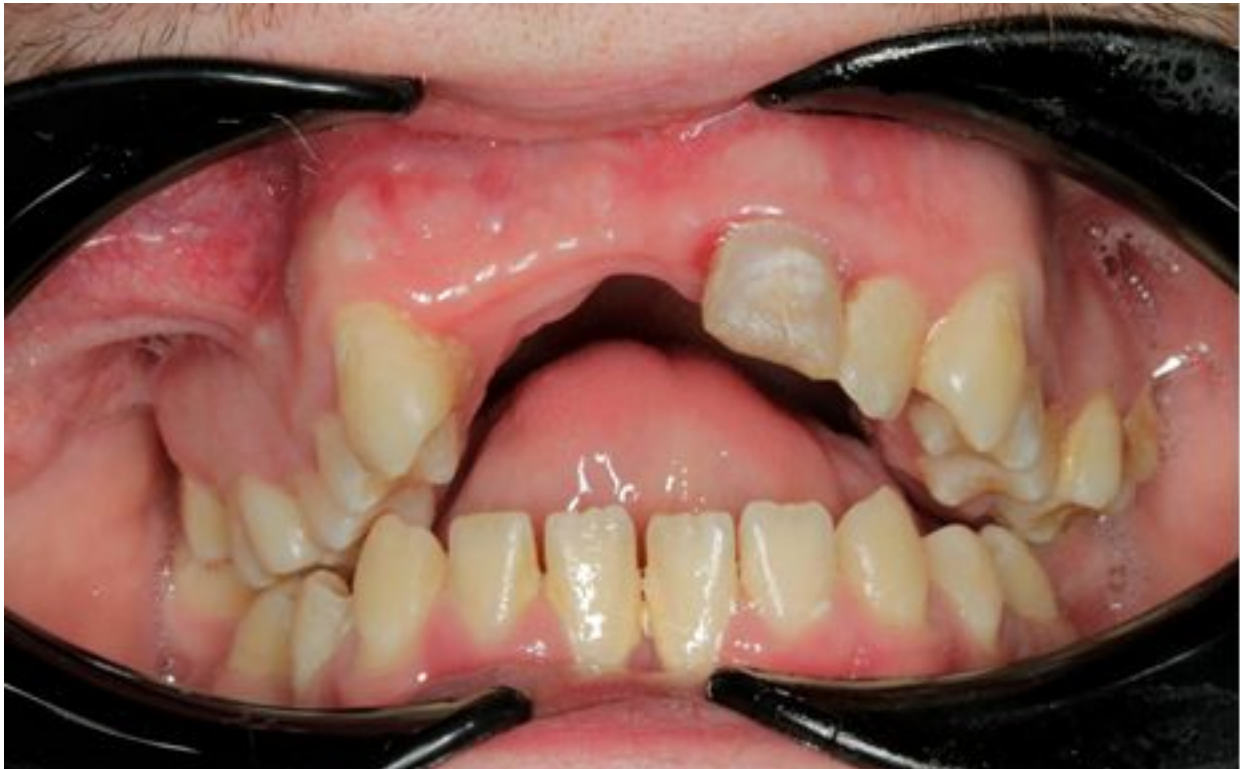1.3. Анамнез жизни

- * Ранее ортодонтическое лечение не проводилось.
- * Вредная привычка сосать палец сохранялась до 3 лет.
- * Детскими инфекциями не болел.
- * Другие вредные привычки отрицает.
- * Тип глотания – инфантильный.

1.4. Объективный статус

Внешний осмотр: кожные покровы чистые, обычной окраски, поднижнечелюстные лимфоузлы не пальпируются. Слизистая губ бледно-розового цвета. Конфигурация лица не изменена, открывание рта в полном объеме. +

Осмотр полости рта: смыкание моляров в боковых отделах справа по I классу Энгля, слева по I классу Энгля, отсутствие перекрытия в переднем отделе, вторичная адентия зубов верхнего зубного ряда, аномалии положения зубов верхнего и нижнего зубных рядов. Слизистая оболочка бледно-розового цвета, умеренно увлажнена.



Объективный статус

1. План обследования

1. Вопрос

У пациента диагностирован инфантильный тип глотания, что означает

1. положение языка прижатым к небу
2. прокладывание языка между зубными рядами
3. укорочение языка
4. удлинение языка

Правильный ответ: прокладывание языка между зубными рядами

При прокладывании языка происходит зубоальвеолярное укорочение в переднем отделе, что приводит к усугублению зубочелюстной аномалии и сохранению инфантильного типа глотания.

Ортодонтia. Диагностика и лечение зубо-челюстно-лицевых аномалий и деформаций. Учебник /под ред. Л.С. Персина – М.: Геотар - Медиа, 2015, с. 463.

(1)

2. Вопрос

При проглатывании слюны у пациента отмечается напряжение подбородочной мышцы – симптом

1. наперстка
2. птичьего лица
3. щелкающего сустава
4. гипертонуса височной мышцы

Правильный ответ: наперстка

При нарушении смыкания в переднем отделе (дизоокклюзии) чрезмерно напрягается подбородочная мышца, и отмечают так называемый симптом наперстка.

Ортодонтия. Диагностика и лечение зубо-челюстно-лицевых аномалий и деформаций. Учебник /под ред. Л.С. Персина – М.: Геотар - Медиа, 2015, с. 463.

(1)

4. Результаты обследования

4.1. Симптом наперстка

Напряжение подбородочной мышцы.

3. Вопрос

Выделяют + ____ + выраженности аномалии окклюзии в вертикальном направлении

1. 3 степени

2. 1 степень

3. 4 степени

4. 2 степени

Правильный ответ: 3 степени

В зависимости от величины вертикальной щели выделяют степени выраженности данной аномалии. Выделяют 3 степени вертикальной щели, 1, 2 и 3.

Ортодонтия. Диагностика и лечение зубо-челюстно-лицевых аномалий и деформаций. Учебник /под ред. Л.С. Персина – М.: Геотар - Медиа, 2015, с. 464.

(1)

4. Вопрос

У пациента величина вертикальной щели составляет 7 мм, что соответствует + __+ степени

1. 4

2. 3

3. 1

4. 2

Правильный ответ: 3

Первая степень нарушения окклюзии в вертикальном направлении – величина вертикальной щели во фронтальном отделе до 2 мм.

Ортодонтия. Диагностика и лечение зубо-челюстно-лицевых аномалий и деформаций. Учебник /под ред. Л.С. Персина – М.: Геотар - Медиа, 2015, с. 464.

(1)

5. Вопрос

При измерении диагностических моделей аномалии зубного ряда в трансверсальном направлении определяются в соответствии с методикой

1. Коркхауза

2. Болтона

3. Пона

4. Тонна

Правильный ответ: Пона

При измерении в области премоляров и моляров на диагностической модели челюстей ставят аномалии расширение или сужение.

Ортодонтия. Диагностика и лечение зубо-челюстно-лицевых аномалий и деформаций. Учебник /под ред. Л.С. Персина – М.: Геотар - Медиа, 2015, с. 189.

2. Диагноз

6. Вопрос

На основании осмотра и результатов обследования пациенту поставлен диагноз

1. Глубокая резцовая дизокклюзия

2. Вертикальная резцовая дизокклюзия

3. Мезиальная окклюзия

4. Дистальная окклюзия

Правильный ответ: Вертикальная резцовая дизокклюзия

Определение вертикальной резцовой щели является одним из основных клинических данных для диагностики вертикальной резцовой дизокклюзии.

Ортодонтия. Диагностика и лечение зубо-челюстно-лицевых аномалий и деформаций. Учебник /под ред. Л.С. Персина – М.: Геотар - Медиа, 2015, с.100.

(1)

9. Диагноз

9.1. Вертикальная резцовая дизокклюзия

7. Вопрос

Вертикальная резцовая дизокклюзия диагностируется в + _____ + отделе, в + _____ + плоскости

1. боковом; вертикальной

2. переднем; трансверсальной

3. переднем; вертикальной

4. боковом; сагиттальной

Правильный ответ: переднем; вертикальной

Вертикальная резцовая дизокклюзия является нарушением смыкания зубных рядов в переднем отделе в вертикальной плоскости.

Ортодонтия. Диагностика и лечение зубо-челюстно-лицевых аномалий и деформаций. Учебник /под ред. Л.С. Персина – М.: Геотар - Медиа, 2015, с.100.

(1)

3. Лечение

8. Вопрос

Пациенту рекомендовано лечение на брекет-системе с предварительным расширением верхней челюсти с использованием аппарата

1. небный дистрактор

2. Андресена-Гойпля

3. лицевая дуга

4. Кламмта

Правильный ответ: небный дистрактор

В возрасте 35 лет рост костей лицевого отдела черепа завершен, поэтому рекомендована установка небного дистрактора с остеотомией верхней челюсти по срединному небному шву. Это хирургический этап, который контролирует врач-ортодонт.

Ортодонтия. Диагностика и лечение зубо-челюстно-лицевых аномалий и деформаций. Учебник /под ред. Л.С. Персина – М.: Геотар - Медиа, 2015, с. 532.

(1)

9. Вопрос

Установка небного дистрактора осуществляется врачом

1. ортодонтом

2. хирургом

3. пародонтологом

4. гигиенистом

Правильный ответ: хирургом

Врач-хирург до лечения на несъемной технике брекет-системе устанавливает небный дистрактор.

Ортодонтия. Диагностика и лечение зубо-челюстно-лицевых аномалий и деформаций. Учебник /под ред. Л.С. Персина – М.: Геотар - Медиа, 2015, с. 468.

(1)

10. Вопрос

Первым этапом лечения на несъемной технике брекет-системе является

1. нивелирование

2. закрытие трем

3. контроль торка

4. юстировка

Правильный ответ: нивелирование

Целью первого этапа ортодонтического лечения на брекет-системе является нормализация положения зубов верхнего и нижнего зубных рядов и выведение их на окклюзионную линию, контроль ротаций и выравнивание формы зубного ряда.

Ортодонтия. Диагностика и лечение зубо-челюстно-лицевых аномалий и деформаций. Учебник /под ред. Л.С. Персина– М.: Геотар - Медиа, 2015, с. 337.

4. Вариатив

11. Вопрос

При вертикальной резцовой дизокклюзии неблагоприятен +_____+ тип роста

1. горизонтальный

2. вертикальный

3. резцовый

4. дорсальный

Правильный ответ: вертикальный

При вертикальной резцовой дизокклюзии более благоприятным для прогноза лечения является горизонтальный тип роста.

Ортодонтия. Диагностика и лечение зубо-челюстно-лицевых аномалий и деформаций. Учебник /под ред. Л.С. Персина – М.: Геотар - Медиа, 2015, с. 249.

(1)

12. Вопрос

Для лечения вертикальной резцовой дизокклюзии в прикусе постоянных зубов на несъемной технике брекет-система используют дуги

1. реверсионные

2. универсальные

3. лингвальные

4. стальные flex

Правильный ответ: реверсионные

С целью зубоальвеолярного внедрения в боковых отделах и зубоальвеолярного удлинения в переднем в протоколе смены дуг при лечении вертикальной резцовой дизокклюзии используются реверсионные дуги.

Ортодонтия. Диагностика и лечение зубо-челюстно-лицевых аномалий и деформаций. Учебник /под ред. Л.С. Персина– М.: Геотар - Медиа, 2015, с. 469.

(1)

Ортодонтия - кейс 2

Образование: Высшее образование | Специализация: Ортодонтия

1. УСЛОВИЕ СИТУАЦИОННОЙ ЗАДАЧИ

1.1. Ситуация

На консультацию к врачу-стоматологу-ортодонту пациента 7 лет с родителями направил детский стоматолог.

1.2. Жалобы

на

* неправильное положение зубов.

1.3. Анамнез заболевания

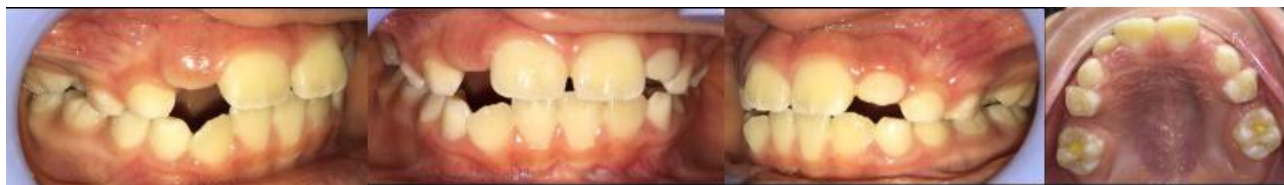Рожден в срок, вскармливание естественное, врожденные аномалии развития челюстно-лицевой области отсутствуют, ранее ортодонтическое лечение не проводилось.

1.4. Анамнез жизни

Перенесенные заболевания: аллергии отрицает.

1.5. Объективный статус

Внешний осмотр: лицо симметричное, открывание рта свободное.



морозова_01.11_рис1.jpg

Осмотр полости рта: гигиена удовлетворительная, слизистая оболочка бледно-розового цвета, умеренно увлажнена. Смыкание первых постоянных моляров по 2 классу Энгля.

1. План обследования

1. Вопрос

Методом, позволяющим определить длину переднего отрезка зубных рядов, является метод

1. Нанса

2. Коркхауза

3. Пона

4. Риккеттса

Правильный ответ: Коркхауза

В сагиттальном направлении длину переднего отрезка верхнего и нижнего зубных рядов измеряют по методу Коркхауза.

Ортодонтия. Национальное руководство. В 2 т. Т. 1. Диагностика зубочелюстных аномалий / под ред. Л. С. Персина. - Москва : ГЭОТАР-Медиа, 2020. - 304 с. (Серия "Национальные руководства") - ISBN 978-5-9704-5408-4

(1)

3. Результаты инструментального метода обследования

3.1. Метод Коркхауза

Укорочение переднего отдела верхнего и нижнего зубных рядов

3.2. Метод Нанса

Используется для определения лонгитудинальной длины зубного ряда.

2. Вопрос

К необходимым для постановки диагноза рентгенологическим методам обследования относят

1. ортопантомограмму
2. телерентгенографию головы в прямой проекции
3. рентгенографию височно-нижнечелюстного сустава

4. телерентгенографию в боковой проекции

Правильный ответ: телерентгенографию в боковой проекции

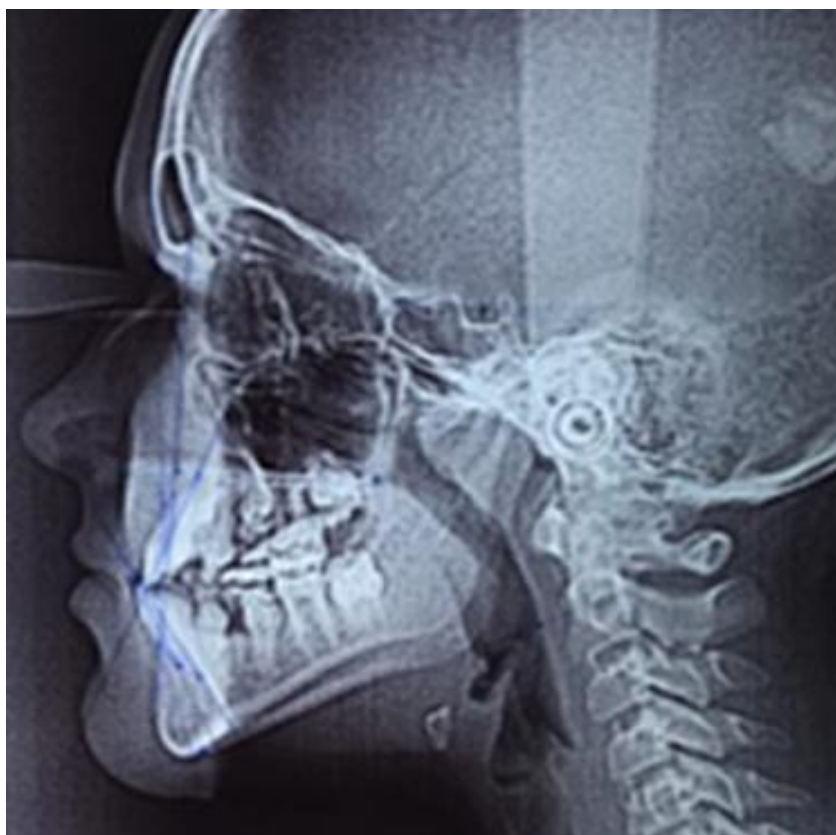
Оценка величины и соотношений челюстных костей, зубных рядов, углы наклона отдельных зубов верхнего и нижнего зубных рядов.

Ортодонтия. Национальное руководство. В 2 т. Т. 1. Диагностика зубочелюстных аномалий / под ред. Л. С. Персина. - Москва : ГЭОТАР-Медиа, 2020. - 304 с. (Серия "Национальные руководства") - ISBN 978-5-9704-5408-4

(1)

5. Результаты рентгенологического метода обследования

5.1. Телерентгенография в боковой проекции



морозова_01.11_рис2.jpg

По данным ТРГ головы в боковой проекции:

SNA- 82, SNB- 85, ANB= -3, NL/ML - 31, U1/NL- 68, L1/ML-90, U1-NA- 2мм, L1-NB-3мм, ArGoMe - 132, sum/Bjork-402.

3. Вопрос

Антропометрический метод исследования «О» анализ определяет + _____ +, относительно точки О

1. расширение зубных рядов
2. укорочение зубных рядов

3. симметричность зубных рядов

4. сужение зубных рядов

Правильный ответ: симметричность зубных рядов

Положение боковых зубов можно оценить относительно точки «О», при этом расстояние от точки «О» до измерительных точек справа и слева должно быть равным.

Ортодонтия. Национальное руководство. В 2 т. Т. 1. Диагностика зубочелюстных аномалий / под ред. Л. С. Персина. - Москва : ГЭОТАР-Медиа, 2020. - 304 с. (Серия "Национальные руководства") - ISBN 978-5-9704-5408-4

(1)

2. Диагноз

4. Вопрос

Предварительным диагнозом пациентки является

1. мезиальная окклюзия
2. глубокая резцовая дизокклюзия

3. трансверзальная резцовая окклюзия

4. вертикальная резцовая дизокклюзия

Правильный ответ: трансверзальная резцовая окклюзия

Трансверзальная резцовая окклюзия представляет собой нарушение смыкания резцов в трансверзальном направлении, при котором средняя линия верхнего зубного ряда не совпадает со средней линией нижнего зубного ряда.

Ортодонтия. Национальное руководство. В 2 т. Т. 1. Диагностика зубочелюстных аномалий / под ред. Л. С. Персина. - Москва : ГЭОТАР-Медиа, 2020. - 304 с. (Серия "Национальные руководства") - ISBN 978-5-9704-5408-4

(1)

8. Диагноз

K07.2 Трансверзальная резцовая окклюзия

5. Вопрос

Увеличение параметра Go-Pg говорит о

1. микрогнатии нижней челюсти
2. микрогнатии верхней челюсти
3. макрогнатии верхней челюсти

4. макрогнатии нижней челюсти

Правильный ответ: макрогнатии нижней челюсти

Увеличение на ТРГ головы параметров длины тела нижней челюсти свидетельствует о макрогнатии нижней челюсти.

Ортодонтия. Диагностика и лечение зубочелюстно-лицевых аномалий и деформаций : учебник / Л. С. Персин и др. - Москва : ГЭОТАР-Медиа, 2015. - 640 с. - ISBN 978-5-9704-3227-3

(1)

6. Вопрос

Наклон резцов нижней челюсти определяется по параметру

1. NSL/NL
2. NL/ML
3. U1/NL

4. L1/ML

Правильный ответ: L1/ML

Наклон оси зуба определяется к плоскости основания соответствующей челюсти.

Ортодонтия. Диагностика и лечение зубочелюстно-лицевых аномалий и деформаций : учебник / Л. С. Персин и др. - Москва : ГЭОТАР-Медиа, 2015. - 640 с. - ISBN 978-5-9704-3227-3

(1)

7. Вопрос

Увеличение угла SNB говорит о

1. ретроинклинации нижней челюсти
2. антеинклинации нижней челюсти
3. антепозиции верхней челюсти

4. антепозиции нижней челюсти

Правильный ответ: антепозиции нижней челюсти

Угол SNB в норме равен 77° и характеризует положение передней точки апикального базиса нижней челюсти по отношению к переднему отделу основания черепа. Увеличение угла - нижняя прогнатия, уменьшение угла - нижняя ретрогнатия.

Ортодонтия. Национальное руководство. В 2 т. Т. 1. Диагностика зубочелюстных аномалий / под ред. Л. С. Персина. - Москва : ГЭОТАР-Медиа, 2020. - 304 с. (Серия "Национальные руководства") - ISBN 978-5-9704-5408-4

(1)

8. Вопрос

Углом, характеризующим взаиморасположение оснований верхней и нижней челюстей, является

1. NL-NSL
2. ML-NSL

3. ML-NL

4. ANS

Правильный ответ: ML-NL

ML-NL - угол, характеризующий взаиморасположение оснований верхней и нижней челюстей (межчелюстной угол).

Ортодонтия. Национальное руководство. В 2 т. Т. 1. Диагностика зубочелюстных аномалий / под ред. Л. С. Персина. - Москва : ГЭОТАР-Медиа, 2020. - 304 с. (Серия "Национальные руководства") - ISBN 978-5-9704-5408-4

(1)

3. Лечение

9. Вопрос

В данном клиническом случае проводится ортодонтическое лечение с использованием

1. несъемных расширяющих ортодонтических аппаратах

2. съемных ортодонтических аппаратов

3. брекет-системы

4. хирургического расширения

Правильный ответ: съемных ортодонтических аппаратов

В период сменного прикуса оптимальным является использование съемных ортодонтических аппаратов.

Ортодонтия. Диагностика и лечение зубочелюстно-лицевых аномалий и деформаций : учебник / Л. С. Персин и др. - Москва : ГЭОТАР-Медиа, 2015. - 640 с. - ISBN 978-5-9704-3227-3

(1)

10. Вопрос

В данном клиническом случае используют

1. аппарат Андресена-Гойпля

2. пластинки функционального действия

3. аппарат Френкеля I типа

4. пластинки механического действия

Правильный ответ: пластинки механического действия

Сужение зубного ряда у детей с молочными зубами и в период их смены устраняют пластиночными аппаратами механического действия.

Ортодонтия. Диагностика и лечение зубочелюстно-лицевых аномалий и деформаций : учебник / Л. С. Персин и др. - Москва : ГЭОТАР-Медиа, 2015. - 640 с. - ISBN 978-5-9704-3227-3

(1)

4. Вариатив

11. Вопрос

Механическим элементом является

1. винт

2. кламмер Адамса

3. вестибулярная дуга

4. круглый кламмер

Правильный ответ: винт

Аппараты механического действия создают нагрузку на зубочелюстную систему благодаря свойствам используемого материала или конструкции. Для механических аппаратов характерно

наличие винта, проволоки, лигатуры, резинового кольца.

Ортодонтия. Диагностика и лечение зубочелюстно-лицевых аномалий и деформаций : учебник / Л. С. Персин и др. - Москва : ГЭОТАР-Медиа, 2015. - 640 с. - ISBN 978-5-9704-3227-3

(1)

12. Вопрос

По месту фиксации аппарат является

1. внутриротовым, комбинированным

2. внутриротовым, одночелюстным

3. внеротовым, одночелюстным

4. внутриротовым, двучелюстным

Правильный ответ: внутриротовым, одночелюстным

Съемный пластиночный аппарат с винтом относится к внутриротовым одночелюстным аппаратам.

Атлас ортодонтических аппаратов : учебное пособие / Л. С. Персин [и др.]. - Москва : ГЭОТАР-Медиа, 2021. - 128 с. - ISBN 978-5-9704-6171-6

(1)